

## فصل ۳

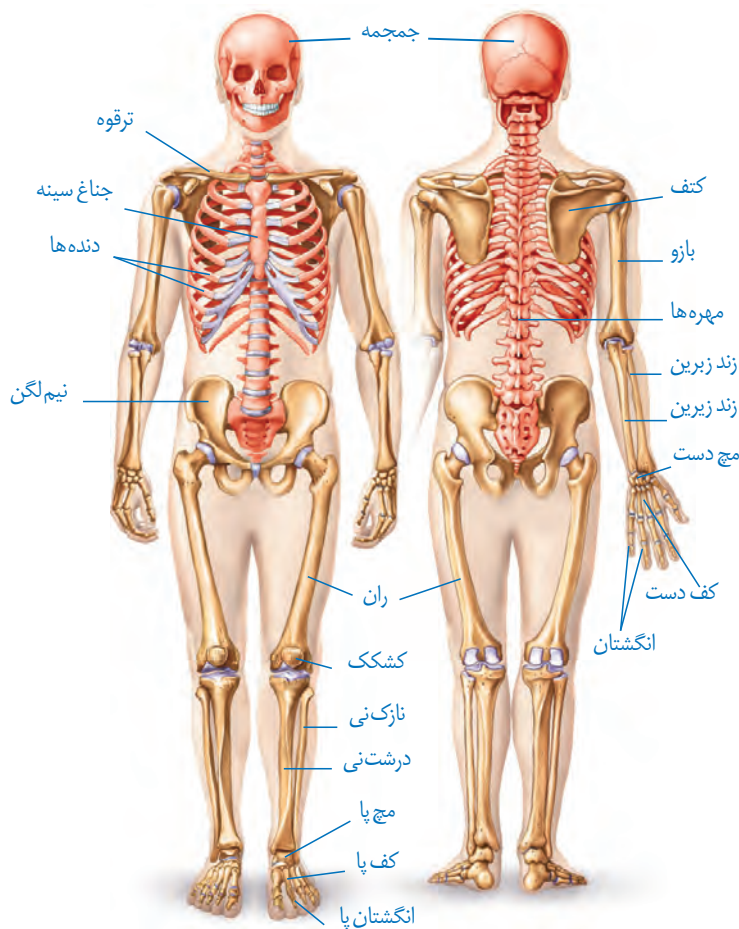
# دستگاه حرکتی

استفاده ما از دست و پا به قدری است که تصور زندگی بدون آنها برایمان بسیار سخت است. خوشبختانه امروزه افراد دارای نقص عضو نیز می‌توانند با استفاده از اعضای مصنوعی تاحدودی بر محدودیت‌های حرکتی چیره شوند. مطالعات دقیق ساختار ماهیچه‌ها، مفاصل و استخوان‌ها، به همراه پیشرفت در علوم مربوط به مواد و الکترونیک، مهندسان را قادر ساخته تا اندام‌های پیچیده را جایگزین بخش‌های آسیب‌دیده یا ناقص کنند. کارآمدی بعضی اندام‌های مصنوعی آن قدر بالاست که در پارالمپیک برای جلوگیری از رقابت نابرابر، قوانین سختگیرانه‌ای برای استفاده از این اندام‌ها وضع شده است.

اندام‌های حرکتی از چه بخش‌هایی تشکیل شده‌اند؟ نحوه عملکرد این بخش‌ها چگونه است؟ چه آسیب‌های احتمالی اندام‌های حرکتی را تهدید می‌کند؟ به چه روش‌هایی می‌توان این اجزا را از آسیب حفظ کرد؟



استخوان‌ها بخشی از اسکلت انسان را تشکیل می‌دهند. اسکلت انسان شامل دو بخش **محوری** و **جانبی** است. بخش محوری همان طور که از نامش مشخص است، محور بدن را تشکیل می‌دهد و از ساختارهایی مانند مغز و قلب حفاظت می‌کند؛ گرچه بخش‌هایی از آن هم در جویدن، شنیدن، صحبت کردن و حرکات بدن نیز نقش دارند. استخوان‌های دست و پا از اجزای اسکلت جانبی‌اند. این استخوان‌ها نسبت به اسکلت محوری، نقش بیشتری در حرکت بدن دارند. بخش‌های مختلف اسکلت در شکل ۱ دیده می‌شوند.



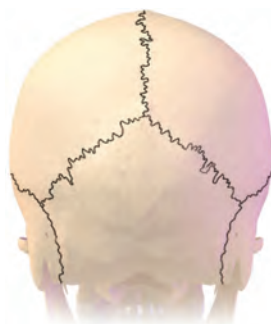شکل ۱- اسکلت انسان

### اعمال استخوان‌ها

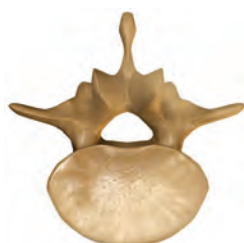استخوان‌ها علاوه بر حفاظت و پشتیبانی اندام‌ها، اعمال دیگری هم انجام می‌دهند؛ مثلاً استخوان‌های کوچک گوش در شنیدن دقیق مؤثرند. همچنین استخوان‌ها به کمک ماهیچه‌ها موجب حرکت بدن می‌شوند. سایر اعمال استخوان‌ها در جدول یک خلاصه شده است.

جدول ۱-وظایف اسکلت استخوانی در انسان

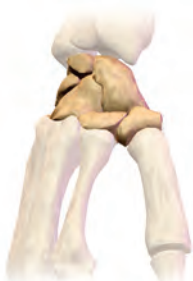وظیفه	توضیح
پشتیبانی	استخوان‌ها شکل بدن را تعیین و نیز چارچوبی را ایجاد می‌کنند تا اندام‌ها روی آنها مستقر شوند.
حرکت	اتصال ماهیچه‌های اسکلتی به استخوان‌ها و انقباض آنها باعث انتقال نیروی ماهیچه به استخوان و حرکت آن می‌شود.
حفاظت اندام‌های درونی	اسکلت استخوانی، بخش‌های حساسی، مانند نخاع، قلب، مغز و شش‌ها را حفاظت می‌کند.
تولید یاخته‌های خونی	بسیاری از استخوان‌ها مغز قرمز دارند که یاخته‌های خونی را تولید می‌کند.
ذخیره مواد معدنی	استخوان‌ها محل ذخیره مواد معدنی، مانند فسفات و کلسیم‌اند.
کمک به شنیدن، تکلم و اعمال دیگر	استخوان‌های کوچک گوش در شنیدن و استخوان‌های آرواره در تکلم و جویدن نقش دارند.



استخوان‌هایی از مجموعه



استخوان مهره



استخوان‌های مچ دست



استخوان ران

شکل ۲-انواع استخوان (از بالا به پایین): پهن، نامنظم، کوتاه، دراز (در تصاویر مقیاس رعایت نشده است).

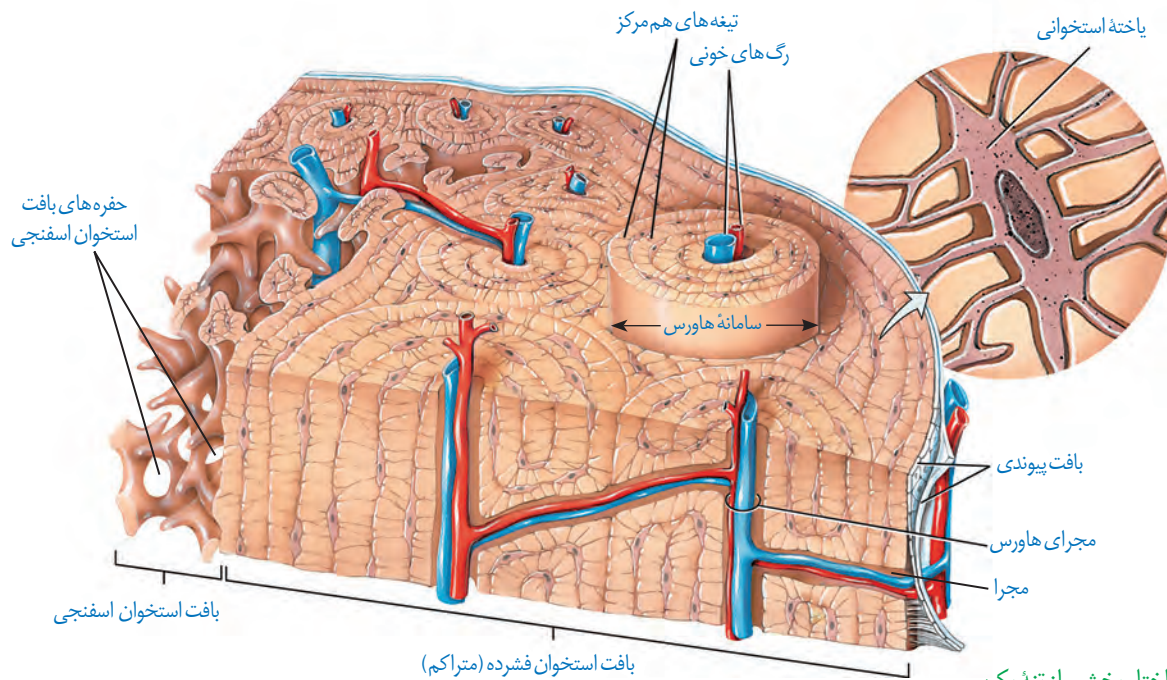
## انواع استخوان

استخوان‌ها اشکال مختلفی دارند. استخوان ران و بازو از انواع استخوان‌های **درازند**، در حالی که استخوان‌های مچ از انواع استخوان‌های **کوتاه‌اند**. استخوان مجموعه از استخوان‌های **پهن** هستند. استخوان‌های ستون مهره از نوع استخوان‌های **نامنظم‌اند** (شکل ۲). استخوان‌های بدن اندازه‌های متفاوتی دارند، از استخوان‌های کوچک گوش میانی تا استخوان بزرگ لگن.

**ساختار استخوان:** هر استخوان از دو نوع بافت استخوانی **فشرده** و **اسفنجی** تشکیل شده است. میزان و محل قرارگیری هر نوع بافت استخوانی در استخوان‌های مختلف متفاوت است. مثلاً بافت استخوانی فشرده در طول استخوان ران، به صورت واحدهایی به نام **سامانه هاورس** قرار گرفته است (شکل ۳). این سامانه‌ها به صورت استوانه‌هایی هم مرکز از تیغه‌های استخوانی اند که از یاخته‌های استخوانی، ماده زمینه‌ای و کلاژن در اطراف آنها تشکیل شده است. ماده زمینه‌ای از پروتئین‌ها و مواد معدنی تشکیل شده است. اعصاب و رگ‌های درون مجرای مرکزی هر سامانه، ارتباط بافت زنده را با بیرون برقرار می‌کنند. سطح درونی تنه این استخوان نیز بافت اسفنجی دارد. سطح خارجی این استخوان، توسط بافت پیوندی احاطه شده است و رگ‌ها و اعصاب از راه مجراهایی به بیرون ارتباط دارند.

انتهای برآمده استخوان ران از بافت اسفنجی پر شده است. بافت استخوانی اسفنجی، از میله‌ها و صفحه‌های استخوانی تشکیل شده است که بین آنها حفره‌هایی وجود دارد که توسط رگ‌ها و مغز استخوان پر شده‌اند. مغز استخوان در دو نوع زرد و قرمز وجود دارد. مغز زرد بیشتر از چربی تشکیل

شده است و مجرای مرکزی استخوان‌های دراز را پر می‌کند. مغز قرمز استخوان در بافت استخوانی اسفنجی دیده می‌شود. در کم‌خونی‌های شدید، مغز زرد می‌تواند به مغز قرمز تبدیل شود.



شکل ۳- ساختار بخشی از تنه یک استخوان دراز و اجزای آن

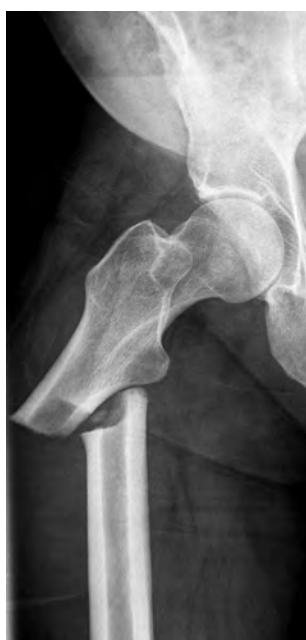سال گذشته با ساختار بافت پیوندی و اجزای آن آشنا شدید. الف) با توجه به اطلاعات قبلی هر بافت پیوندی از چه بخش‌هایی تشکیل شده است؟ ب) مادهٔ زمینه‌ای استخوان توسط چه بخشی ساخته می‌شود؟

## فعالیت ۱

### تشکیل و تخریب استخوان

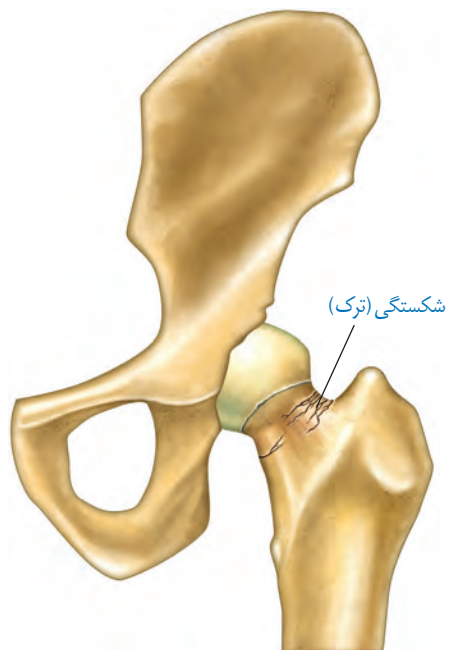
در دوران جنینی، استخوان‌ها از بافت‌های نرمی تشکیل و به تدریج با افزودن شدن نمک‌های کلسیم سخت می‌شوند. یاخته‌های استخوانی تا اواخر سن رشد، مادهٔ زمینه‌ای ترشح می‌کنند و بنابراین، تودهٔ استخوانی و تراکم آن افزایش پیدا می‌کند. با افزایش سن، یاخته‌های استخوانی کم‌کار می‌شوند و تودهٔ استخوانی به تدریج کاهش پیدا می‌کند. در همهٔ این مراحل، تغییرات استخوانی در حال انجام است. استخوان‌ها در اثر فعالیت بدنی مانند ورزش، یا با افزایش وزن ضخیم، متراکم‌تر و محکم‌تر می‌شوند و استخوان‌هایی که کمتر مورد استفاده قرار می‌گیرند، ظریف‌تر می‌شوند. مشابه این حالت، در فضاوردان دیده می‌شود که در محیط بی‌وزنی تراکم استخوانشان کاهش می‌یابد. استخوان‌های بدن به طور پیوسته دچار شکستگی‌های میکروسکوپی می‌شوند که نتیجه حرکات معمول بدن‌اند. شکستگی‌های دیگر می‌توانند ناشی از ضربه یا برخورد باشند (شکل ۴).

در این حالت، یاخته‌های نزدیک به محل شکستگی، یاخته‌های جدید استخوانی می‌سازند و پس از چند هفته آسیب بهبود پیدا می‌کنند.



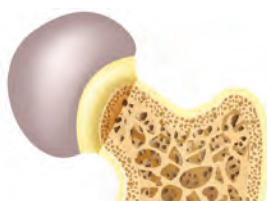
(ب)

شکل ۴- الف) شکستگی ناشی از صدمه در سر استخوان ران و ب) تصویر رادیوگرافی از استخوان شکسته ران

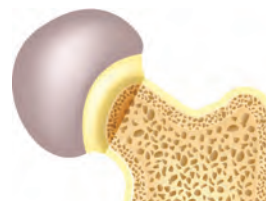


(الف)

تراکم توده استخوانی از عوامل مهم استحکام استخوان هاست و کاهش آن باعث پوکی استخوان می‌شود. در پوکی استخوان، تخریب استخوانی افزایش می‌یابد. در نتیجه استخوان‌ها ضعیف و شکننده می‌شوند (شکل ۵). کمبود ویتامین D و کلسیم غذا، نوشیدنی‌های الکلی و دخانیات با جلوگیری از رسوب کلسیم در استخوان‌ها، باعث بروز پوکی استخوان در مردان و زنان می‌شوند. اختلال در ترشح بعضی هورمون‌ها و مصرف نوشابه‌های گازدار نیز در کاهش تراکم استخوان نقش دارند.



استخوان مبتلا به پوکی



استخوان طبیعی

شکل ۵- مقایسه استخوان طبیعی با استخوان دچار پوکی

## فعالیت ۲

به طور کلی تراکم توده استخوانی در زنان و مردان با هم تفاوت دارد. جدول زیر تراکم استخوانی زنان و مردان را در سنین مختلف نشان می‌دهد.

میانگین تراکم استخوان		
سن	زن	مرد
۲۰	۰/۸۹۵	۰/۹۷۹
۳۰	۰/۸۸۶	۰/۹۳۶
۴۰	۰/۸۵۰	۰/۸۹۴
۵۰	۰/۷۹۷	۰/۸۵۱
۶۰	۰/۷۳۳	۰/۸۰۹
۷۰	۰/۶۶۷	۰/۷۶۶
۸۰	۰/۶۰۷	۰/۷۲۴

طرح پرسش از اعداد جدول در همه آزمون‌ها از جمله کنکور سراسری ممنوع است.

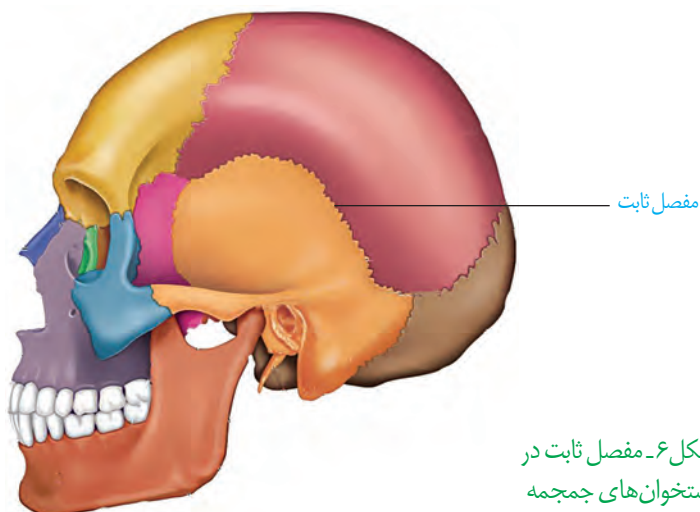
۱- منحنی تغییر تراکم توده استخوانی را در دو جنس رسم کنید.

۲- در کدام جنس تراکم استخوان بالاتر است؟

۳- بین سنین ۲۰ تا ۵۰ سالگی شدت تغییرات تراکم استخوان در مردان بیشتر است یا زنان؟

## مفصل

مفصل محل اتصال استخوان‌ها با هم است. در بعضی مفصل‌ها، استخوان‌ها حرکت نمی‌کنند. نمونه آن مفصل ثابت در استخوان‌های جمجمه است. جمجمه از چندین استخوان تشکیل شده است که در محل مفصل‌های ثابت لبه‌های دنداندار آنها در هم فرو رفته و محکم شده‌اند (شکل ۶).

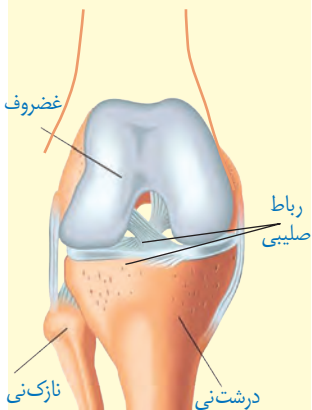


شکل ۶- مفصل ثابت در استخوان‌های جمجمه

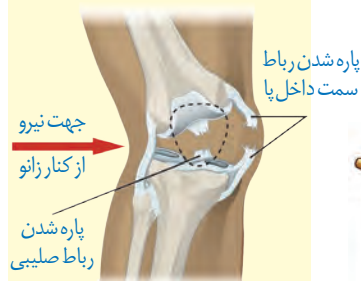
## بیشتر بدانید

پارگی رباط صلیبی یکی از موارد شایع آسیب‌دیدگی در ورزشکاران است. این رباط که به دلیل شکل ظاهر آن به این نام خوانده می‌شود سبب نگاه داشتن استخوان ران در مقابل استخوان درشت‌نی می‌شود. ممکن است فرد با پارگی رباط صلیبی سال‌ها بدون مشکل زندگی کند. تغییر ناگهانی وضعیت تنه روی زانو، ایستادن ناگهانی در حین دویدن، جهیدن و افتادن دوباره به زمین در وضعیت نامناسب و ضربات ناگهانی و شدید از جوانب زانو می‌توانند عامل ایجاد آسیب در این رباط باشد.

الف) شکل رباط صلیبی زانو و  
ب) نحوه آسیب دیدن آن.



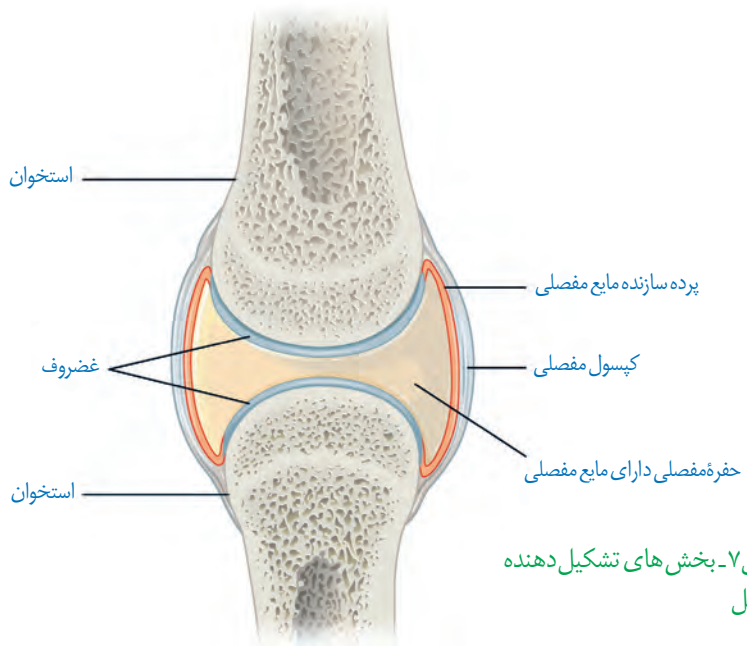
(الف)



نمای روبه‌رو

(ب)

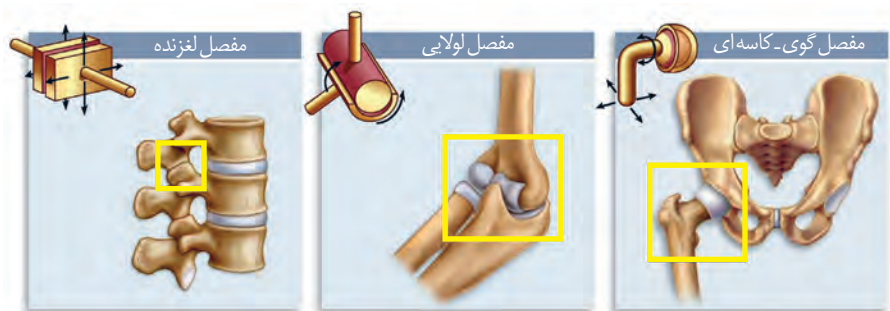
در بیشتر مفاصل‌ها، استخوان‌ها قابلیت حرکت دارند. سر استخوان‌ها در محل این مفاصل‌ها توسط بافت غضروفی پوشیده شده‌است. نمونه آن مفاصل‌های زانو، انگشتان و لگن است. استخوان‌ها در محل این نمونه‌ها توسط یک کپسول از جنس بافت پیوندی رشته‌ای احاطه شده‌اند که پر از مایع مفصلی لغزنده است. مایع مفصلی و سطح صیقلی غضروف به استخوان‌ها امکان می‌دهد که سالیان زیادی در مجاور هم لیز بخورند و اصطکاک چندانی نداشته باشند (شکل ۷).



شکل ۷- بخش‌های تشکیل دهنده مفصل

علاوه بر کپسول مفصلی، رباط‌ها و زردپی‌ها هم به کنار یکدیگر ماندن استخوان‌ها کمک می‌کنند. رباط، بافت پیوندی رشته‌ای محکمی است که استخوان‌ها را به هم متصل می‌کند. بعضی انواع مفاصل‌های متحرک را در شکل ۸ مشاهده می‌کنید. با توجه به شکل نحوه حرکت هر نوع مفصل را مقایسه کنید.

بخش صیقلی غضروف‌ها در اثر کارکرد زیاد، ضربات، آسیب‌ها و بعضی بیماری‌ها تخریب می‌شود، ولی بدن دوباره آن را ترمیم می‌کند. اگر سرعت تخریب بیش از ترمیم باشد، می‌تواند باعث بیماری‌های مفصلی شود.



(پ)

(ب)

(الف)

شکل ۸- انواعی از مفاصل‌های متحرک. الف) گوی-کاسه‌ای ب) لولایی پ) لغزنده.

با استفاده از مولاژهای موجود و نمونه‌های آماده میکروسکوپی آزمایشگاه مدرسه، انواع استخوان و بافت‌های استخوانی را مشاهده و با هم مقایسه کنید.

### بیشتر بدانید

#### روماتیسم مفصلی

روماتیسم مفصلی بیماری‌ای است که در آن پرده سازنده مایع مفصلی در زیر کیسول مفصلی، دچار التهاب می‌شود. با افزایش التهاب این پرده، ترشح مایع مفصلی هم افزایش می‌یابد که موجب تورم و التهاب در محل آسیب می‌شود. با پیشرفت بیماری، غضروف‌ها آسیب می‌بینند. التهاب مفصل معمولاً در اندام‌های دوطرف بدن به صورت متقارن بروز می‌کند. تداوم این بیماری ممکن است باعث ساییدگی استخوان در محل آسیب شود. گرچه علت دقیق بروز این بیماری کاملاً شناخته شده نیست، ولی عوامل ارثی، جنسیت، محیط و بعضی بیماری‌های میکروبی در بروز این بیماری مؤثرند. این بیماری در زنان شایع‌تر از مردان است که احتمالاً به دلیل هورمون‌های جنسی زنانه است. اثر مصرف دخانیات و آلودگی هوا نیز در بروز این بیماری، اثبات شده است. به دلیل دخالت عوامل متعدد در بروز این بیماری، هنوز درمان قطعی برای آن وجود ندارد. استفاده از داروهای کاهنده التهاب مانند مشتقات هورمون کورتیزول از پیشرفت بیماری می‌کاهد و علائم آن را تا حدی کاهش می‌دهد. در موارد شدید بیماری، ممکن است مفصل آسیب‌دیده با مفصل مصنوعی جایگزین شود.

